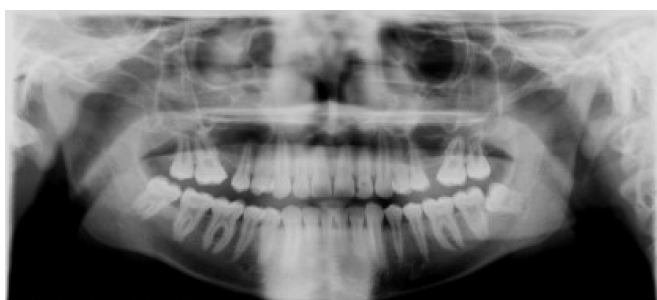


Ошибки при панорамной съёмке

Ошибка: Тень в области подбородочного симфиза



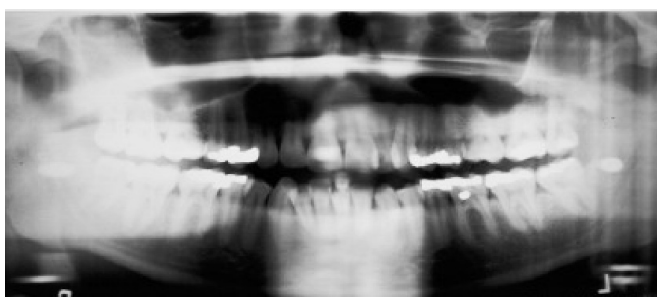Причина

Не выпрямлена шея, плотное прилегание позвонков. Обратите внимание на наклон позвоночника и его отсутствие на снимке.

Устранение

Расположите шею пациента в более вертикальном и свободном положении, выдвиньте ноги пациента немного вперёд.

Ошибка: Нечёткость всего снимка, растянутые жевательные зубы



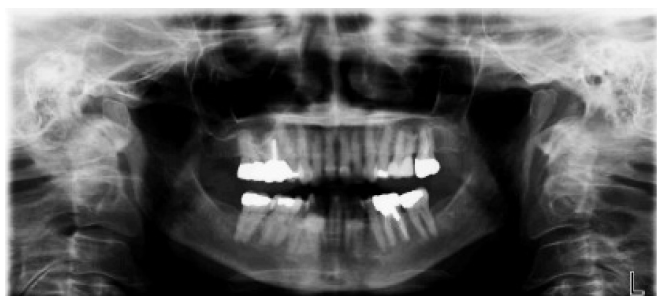Причина

Фокусный слой или автофокус установлены слишком спереди. Обратите внимание на отсутствие позвоночника на снимке.

Устранение

Установите фокусный слой назад в области верхушки 12 зуба.

Ошибка: Маленькие зубы и большой объём позвоночника на снимке



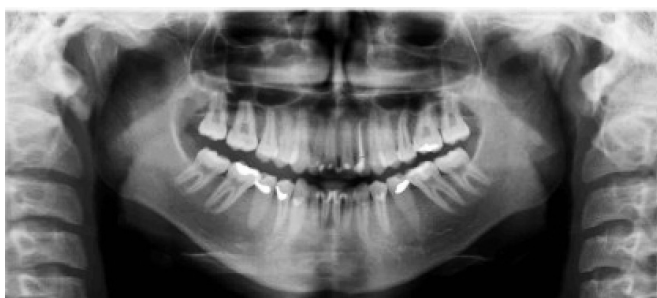Причина

Фокусный слой или автофокус установлены слишком сзади. Обратите внимание на маленький размер зубов и объём позвоночника на снимке.

Устранение

Установите фокусный слой вперёд в области верхушки 12 зуба.

Ошибка: Чрезмерная улыбка (кривая Шпее)



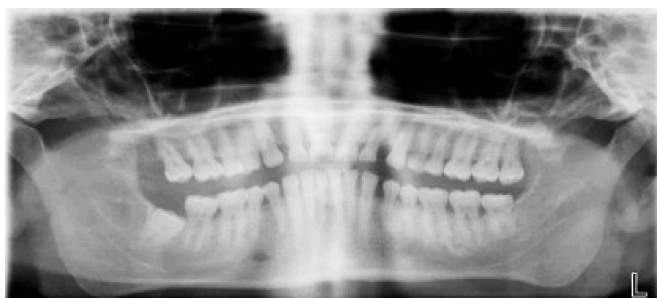Причина

Голова пациента наклонена слишком вперёд.

Устранение

Запрокиньте голову пациента.

Ошибка: Хмурая кривая Шпее



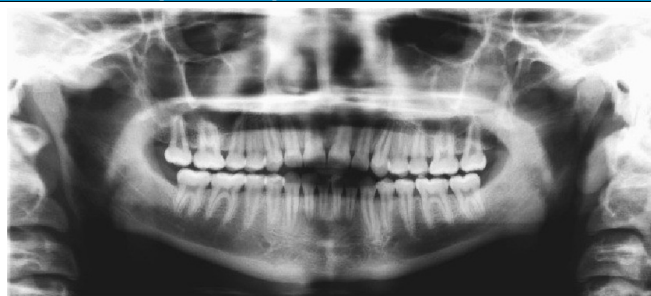
Причина

Голова пациента запрокинута слишком назад.

Устранение

Наклоните голову пациента вперёд.

Ошибка: Прямая кривая Шпее



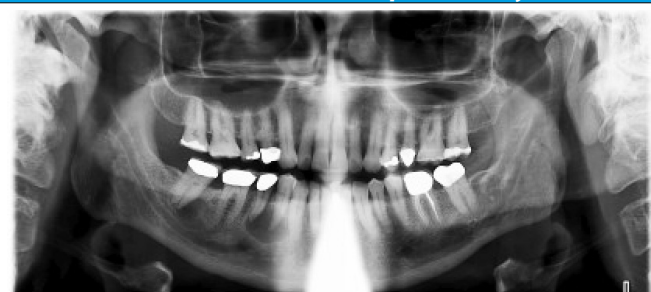
Причина

Голова запрокинута назад.

Устранение

Наклоните голову пациента вперёд.

Ошибка: Тень в области передних зубов нижней челюсти



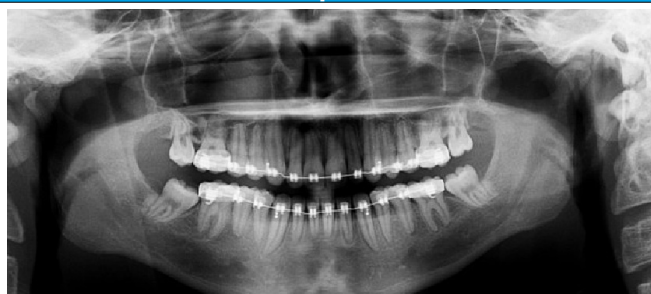Причина

Рентгенозащитный фартук расположен слишком высоко.

Устранение

Расположите рентгенозащитный фартук на пациенте немного выше спереди и ниже сзади на спине.

Ошибка: Наклон изображения. Один мыщелковый отросток выше другого



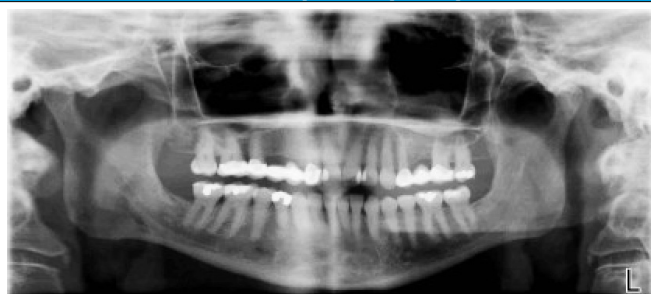
Причина

Голова пациента наклонена вбок относительно средне-сагиттального лазера.

Устранение

Расположите средне-сагиттальный лазер на точке назион.

Ошибка: Различные размеры противоположных зубов и ветвей нижней челюсти



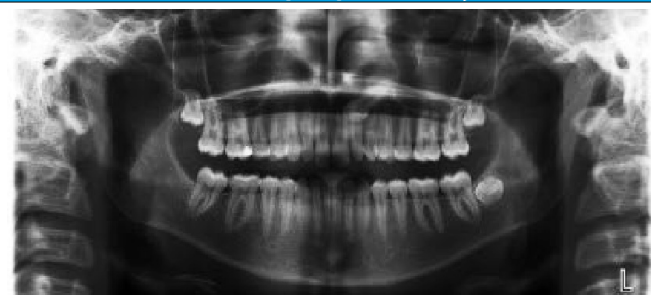Причина

Голова пациента повернута вбок вокруг оси.

Устранение

Установите прямо голову пациента.

Ошибка: Рентгенопрозрачная дуга в области верхней челюсти



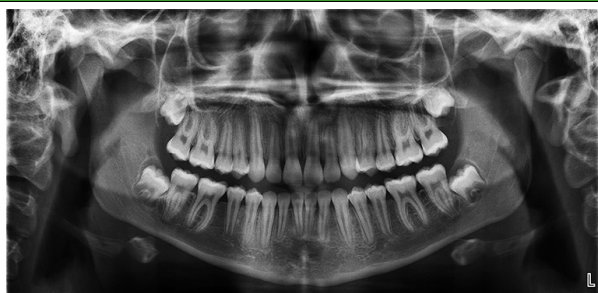Причина

Язык пациента не полностью прижат к нёбу. Обратите внимание на тёмную дугу в области верхушек зубов верхней челюсти.

Устранение

Попросите пациента сомкнуть губы, глотнуть, затем положить язык на нёбо.

Нет ошибок



Причина

- Освещение слоя установлено правильно: резцы ничем не закрыты.
- Срединная сагиттальная линия правильно выровнена, пациент не перекошен — изображение симметричное.
- Шея прямая, тень от позвоночника отсутствует.
- Франкфуртская плоскость горизонтальна, пациент слегка улыбается.

Устранение

—